

Casuïstiek decubitus

Babette de Waard



TIME

- T: Tissue (weefsel)
- I: Infection (infectie)
- M: Moisture (vochtbalans/exsudaat)
- E: Edge (wondranden en omgeving)

WCS CLASSIFICATIEMODEL

Toepassing

Voor het bepalen van het juiste wondbehandelingsproduct in de praktijk.

Combinaties van kleuren in een wond

Zwart, geel en rood is zwarte wond.

Zwart en geel is zwarte wond.

Zwart en rood is zwarte wond.

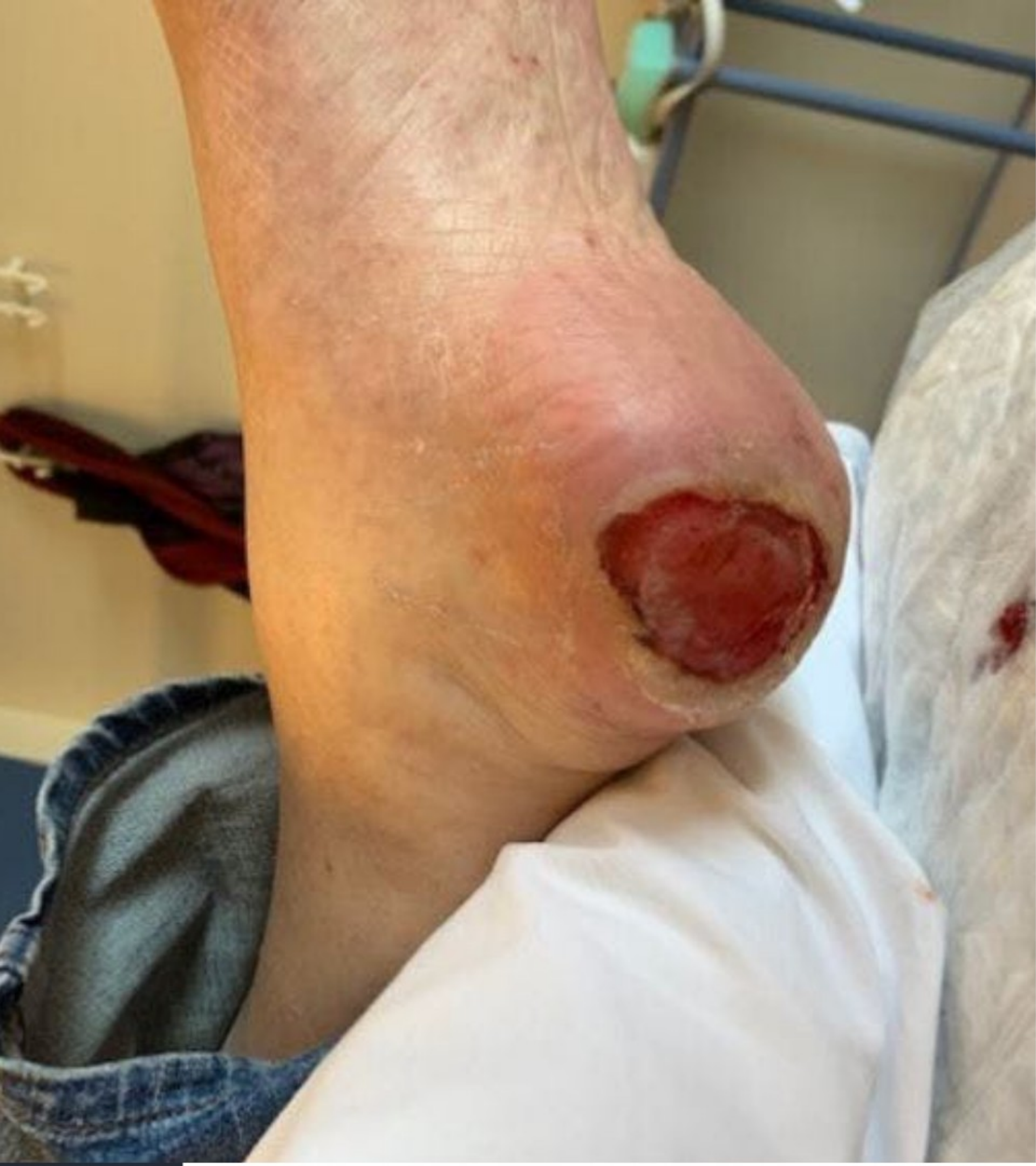Geel en rood is gele wond.

ZWARTE WOND	
WONDASPECT EN BEHANDELING	PRODUCTEN
Vochtigheid	
NAT Necrose verwijderen en verwijderen	BASISPRODUCTEN Gazen gedrenkt in kraanwater of NaCl 0,9%
	REGULERENDE PRODUCTEN Coarctaliserende verbanden
DROOC Droog houden tot de necrotische korst loslaat	
Infectie	
Wonden naar behandelbaar zodat antibacteriële en/of farmaceutische producten kunnen worden voorgeschreven	
Wondrand	
Maceratie	BASISPRODUCTEN Huidverzorgers en -beschermers

GELE WOND	
WONDASPECT EN BEHANDELING	PRODUCTEN
Vochtigheid	
NAT Reductie debris en wondvocht	BASISPRODUCTEN Gazen gedrenkt in kraanwater of NaCl 0,9%
	ABSORBERENDE PRODUCTEN Hydro-actieve verbanden Schuimverbanden
	REGULERENDE PRODUCTEN Alginaten Coarctaliserende verbanden
DROOC Reductie debris	BASISPRODUCTEN Gazen gedrenkt in NaCl 0,9% of reëgerende vloeistoffen
	REGULERENDE PRODUCTEN 'Nat' alginaten
	HYDRATERENDE PRODUCTEN Hydrocolloïden Hydrogels Transparante wondfolies (kortdurend)
Infectie	
Wonden naar behandelbaar zodat antibacteriële en/of farmaceutische producten kunnen worden voorgeschreven	
Wondrand	
Maceratie	BASISPRODUCTEN Huidverzorgers en -beschermers

RODE WOND	
WONDASPECT EN BEHANDELING	PRODUCTEN
Vochtigheid	
NAT Beschermen van granulatieweefsel, stellen van juiste vochtigheid	ABSORBERENDE PRODUCTEN Hydro-actieve verbanden Schuimverbanden
	REGULERENDE PRODUCTEN Huidverzorgende wondbedekken
STACNEREND	REGULERENDE PRODUCTEN Protuberanties
DROOC Beschermen van granulatieweefsel, stellen van juiste vochtigheid	BASISPRODUCTEN Vette gazen en wondcontactmaterialen
	HYDRATERENDE PRODUCTEN 'Nat' alginaten Hydrogels Hydrocolloïden Transparante wondfolies
Infectie	
Wonden naar behandelbaar zodat antibacteriële en/of farmaceutische producten kunnen worden voorgeschreven	
Wondrand	
Maceratie	BASISPRODUCTEN Huidverzorgers en -beschermers

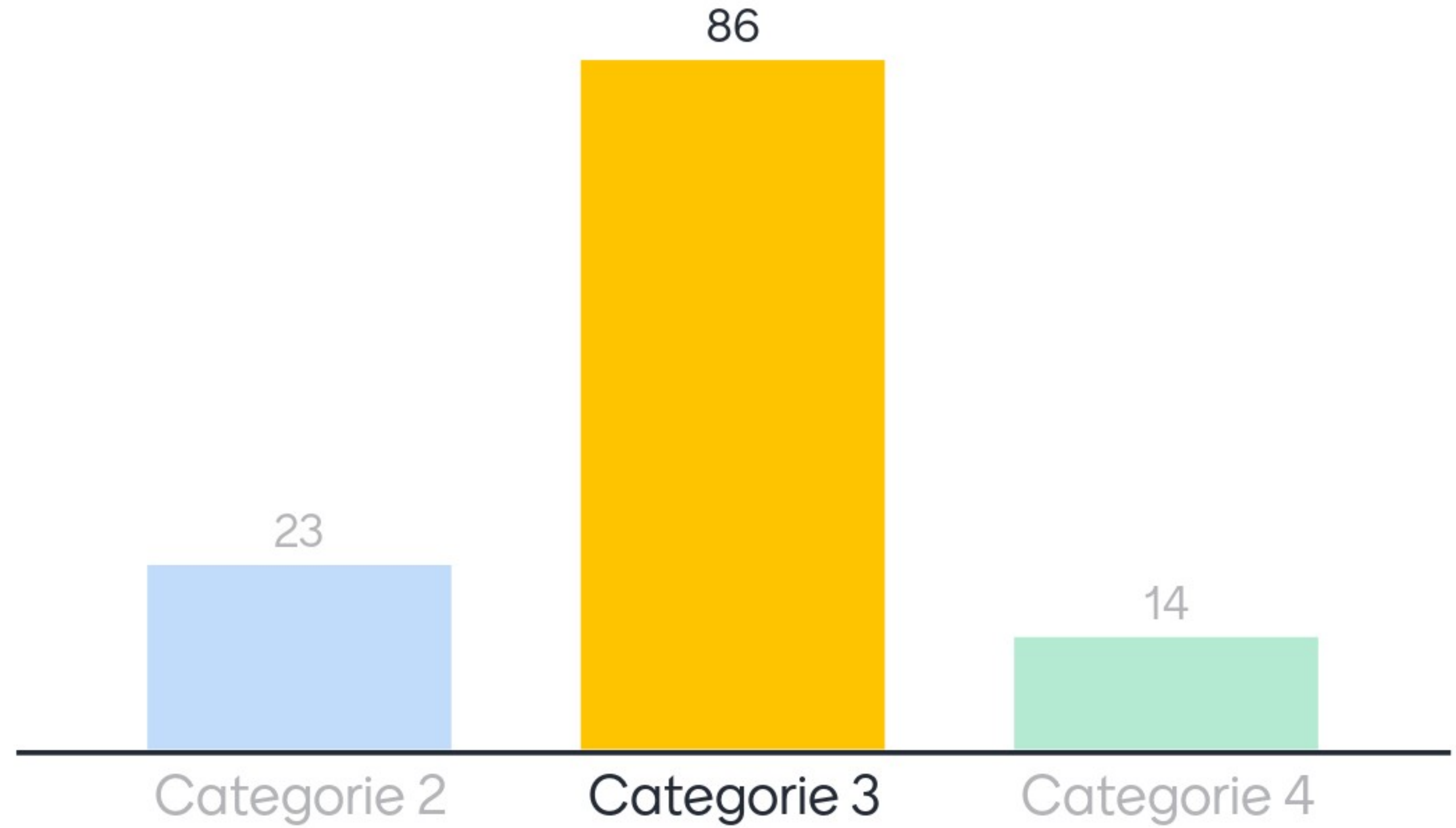
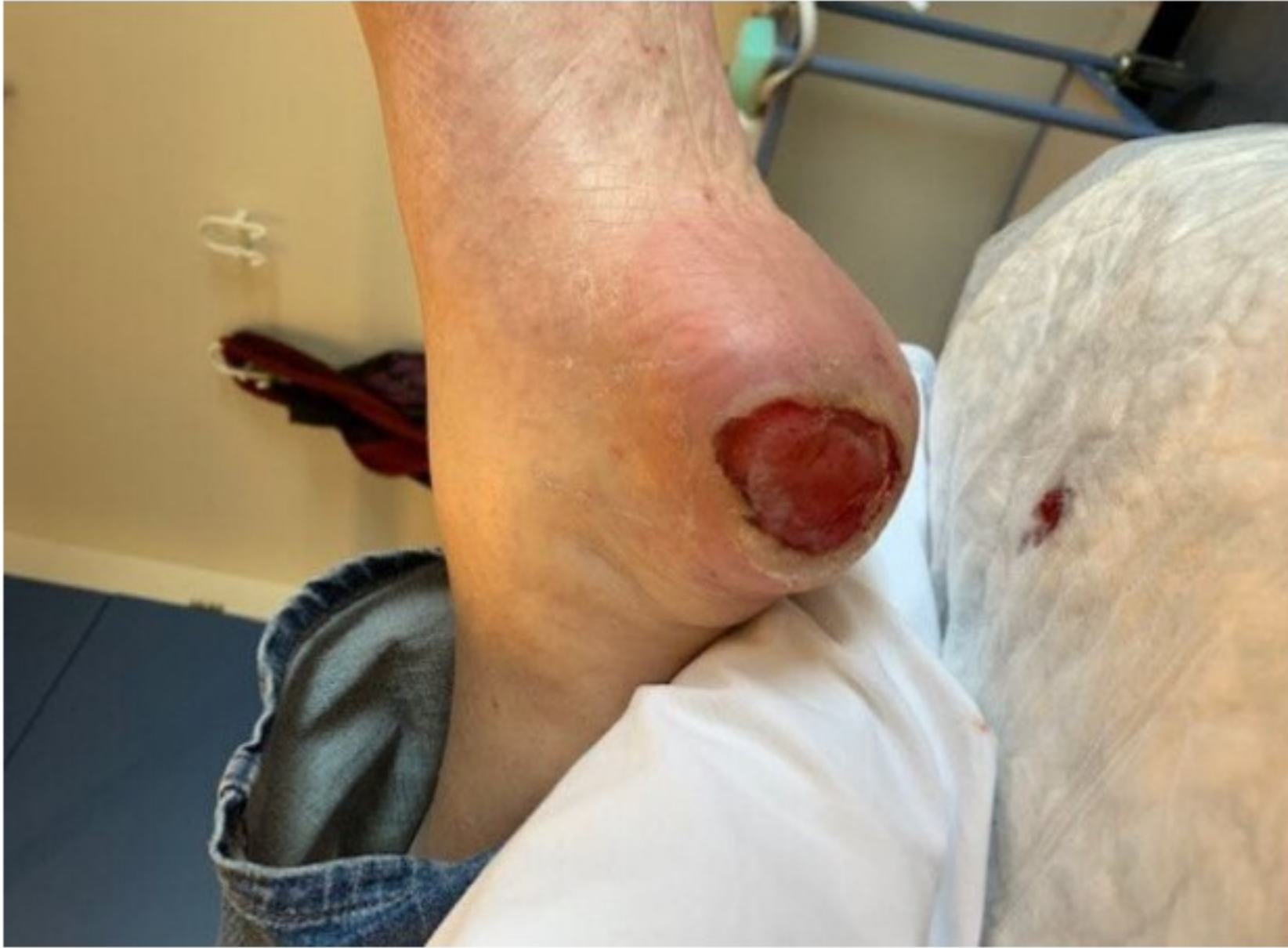WCS classificatiemodel



Casus 1

- 78 jarige man
- Parkinson, DM2 en cognitieve achteruitgang

Welk categorie decubitus is dt?



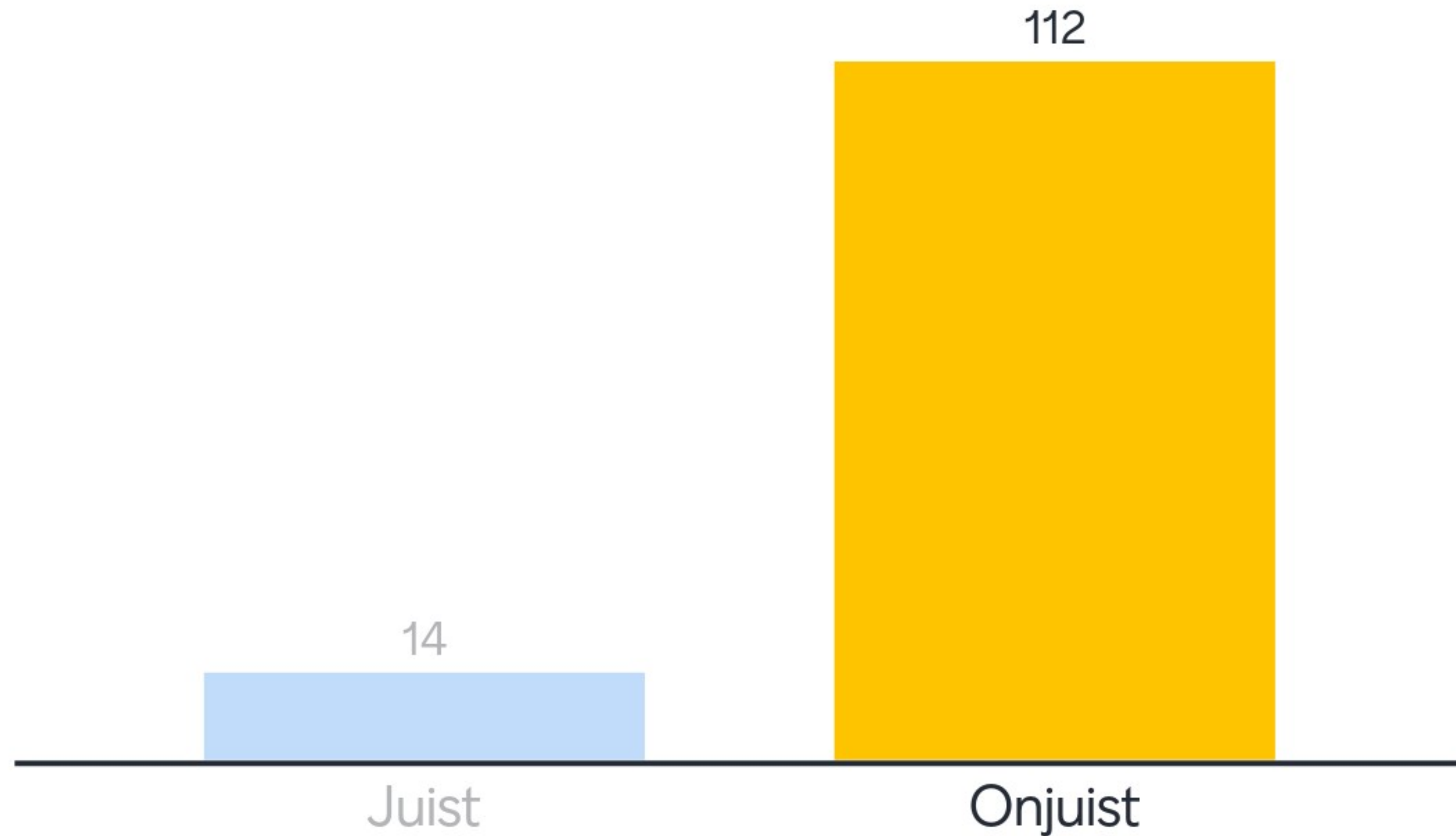
Categorie decubitus

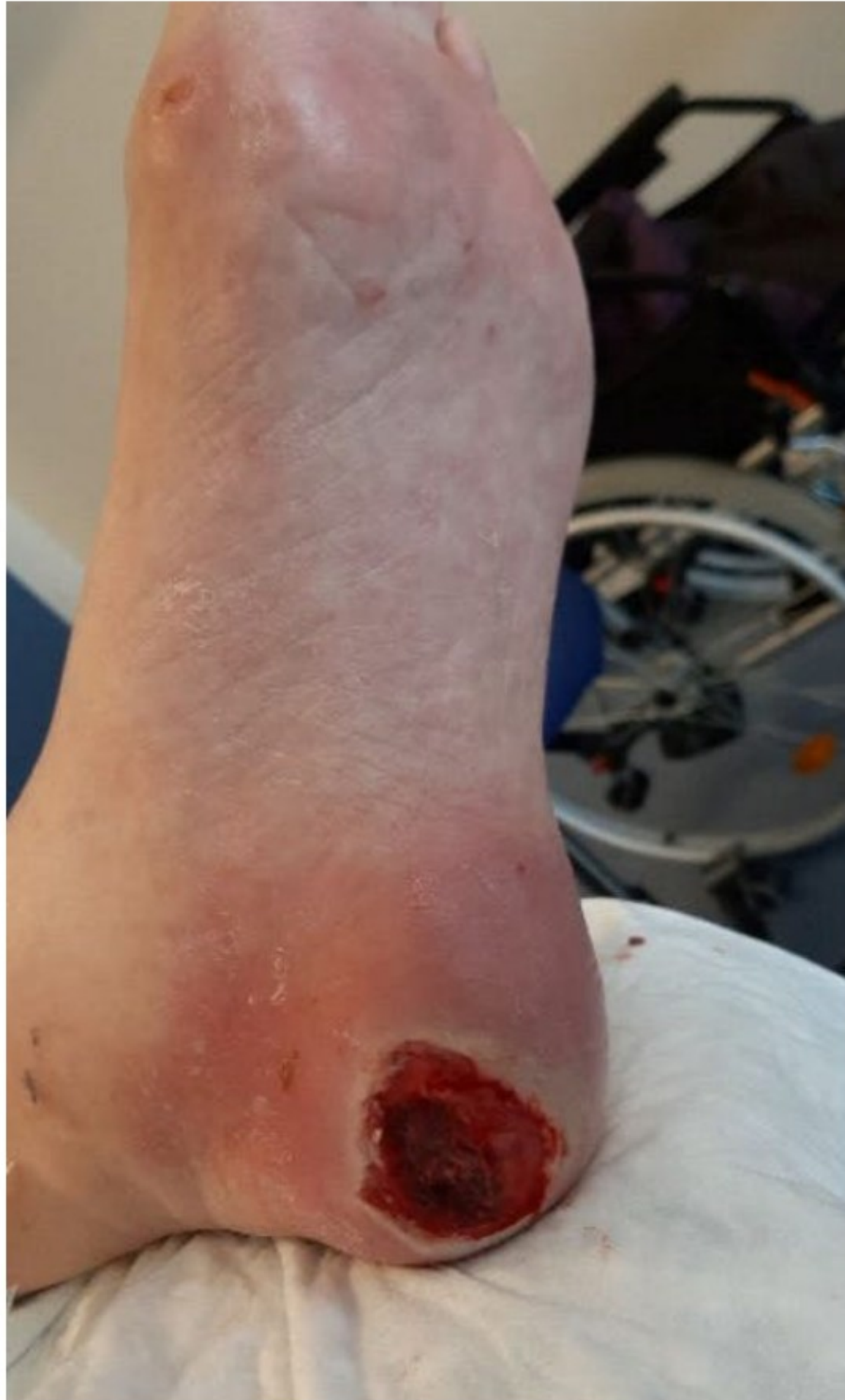- **Categorie 1:** Niet wegdrukbaar roodheid bij intacte huid
- **Categorie 2:** Verlies van een gedeelte van de huidlaag of blaas
- **Categorie 3:** Verlies van een volledige huidlaag (vet zichtbaar)
- **Categorie 4:** Verlies van een volledige weefsellaag (spier/bot zichtbaar)

Behandeling

- Drukontlasting
- Wondbehandeling
- Voeding
- Voorlichting / zelfmanagement
- COVID-periode

Als de wondgenezing vooruit gaat, dan kun je de hiel meer belasten?





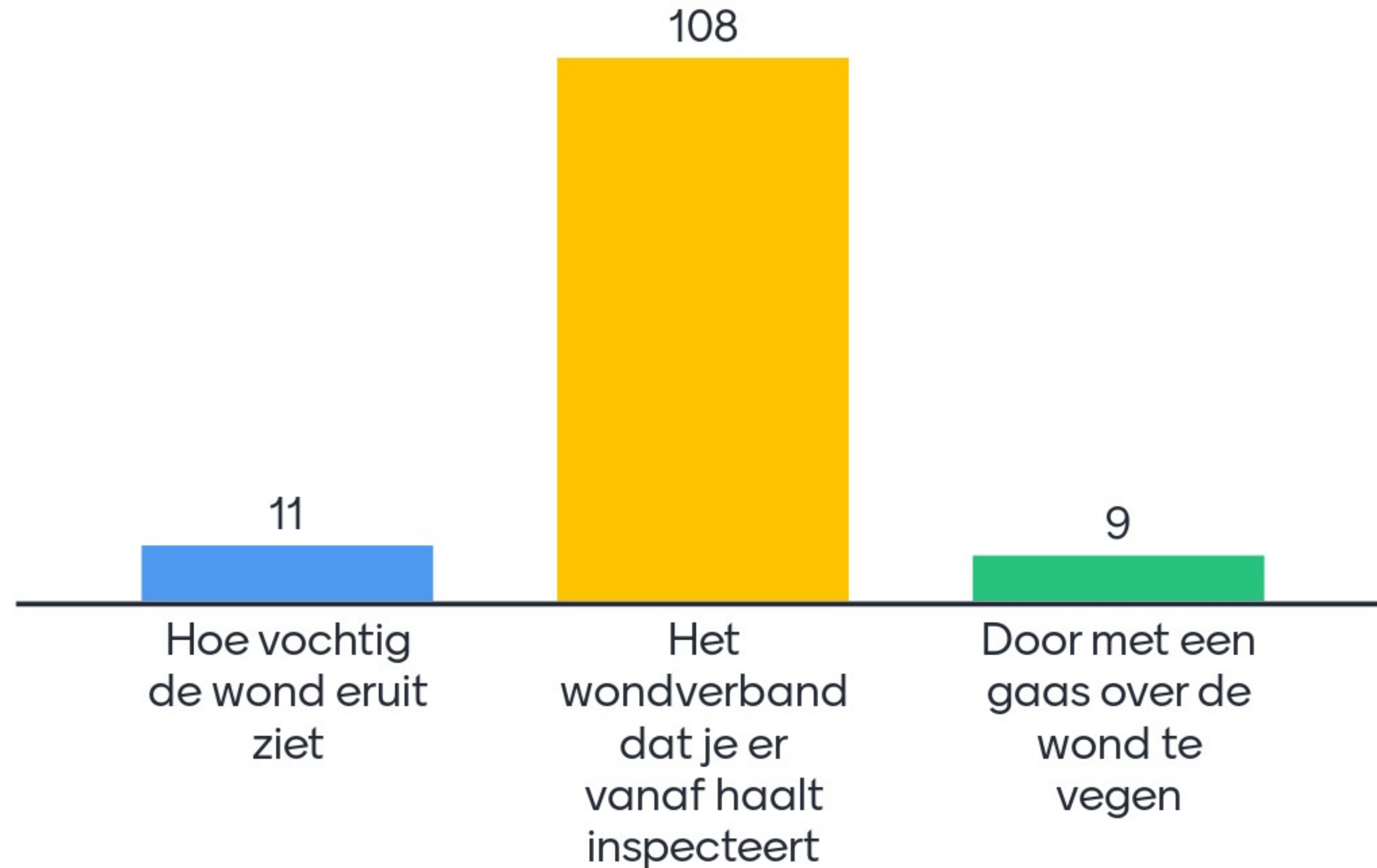
Vervolg

- Twee maanden later
- Toename geur, en pijn
- Verandering van wondbed (kleur) en diepte

Behandeling

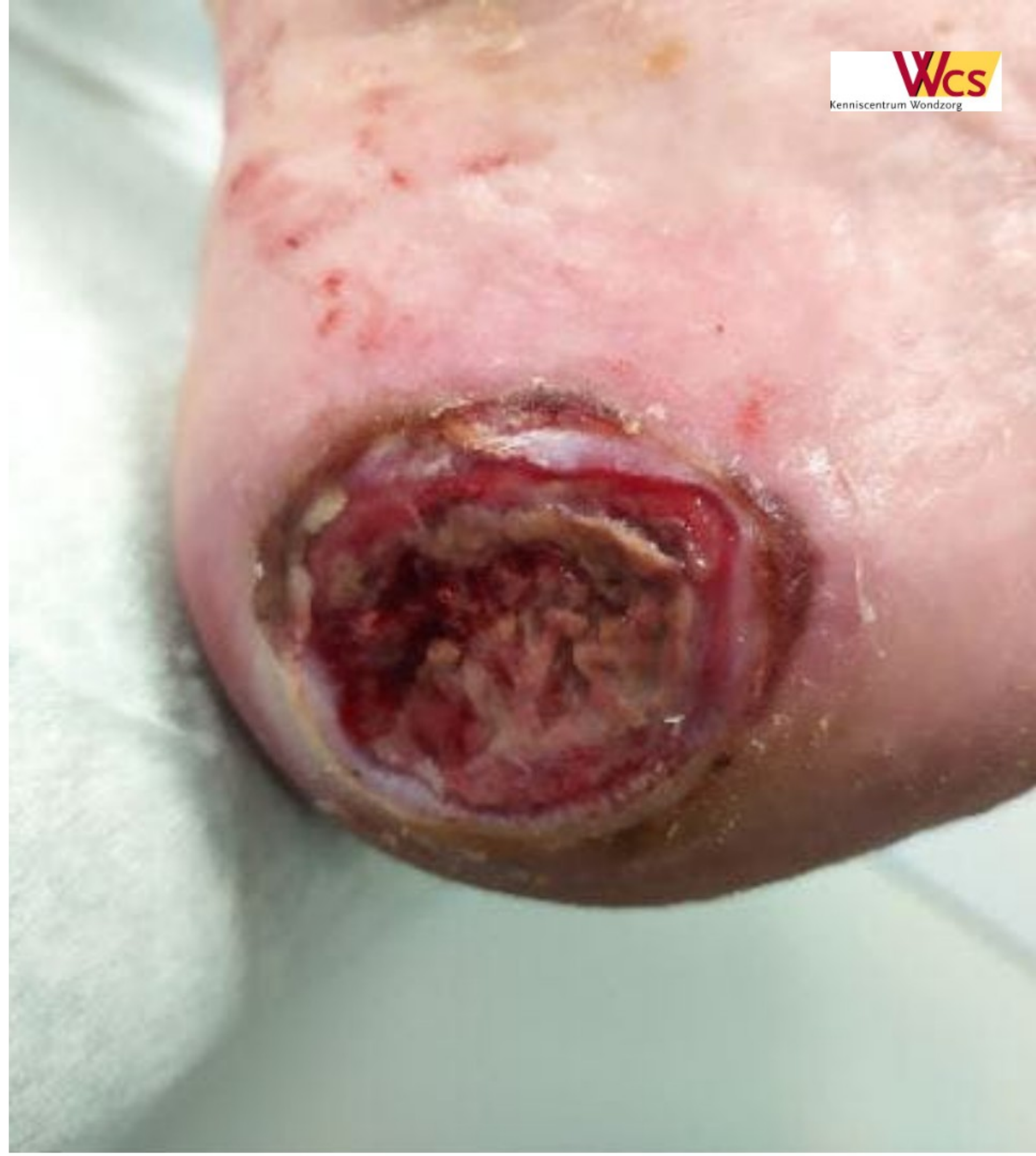- Drukontlasting
- Operatie (debridement)
- Wondbehandeling

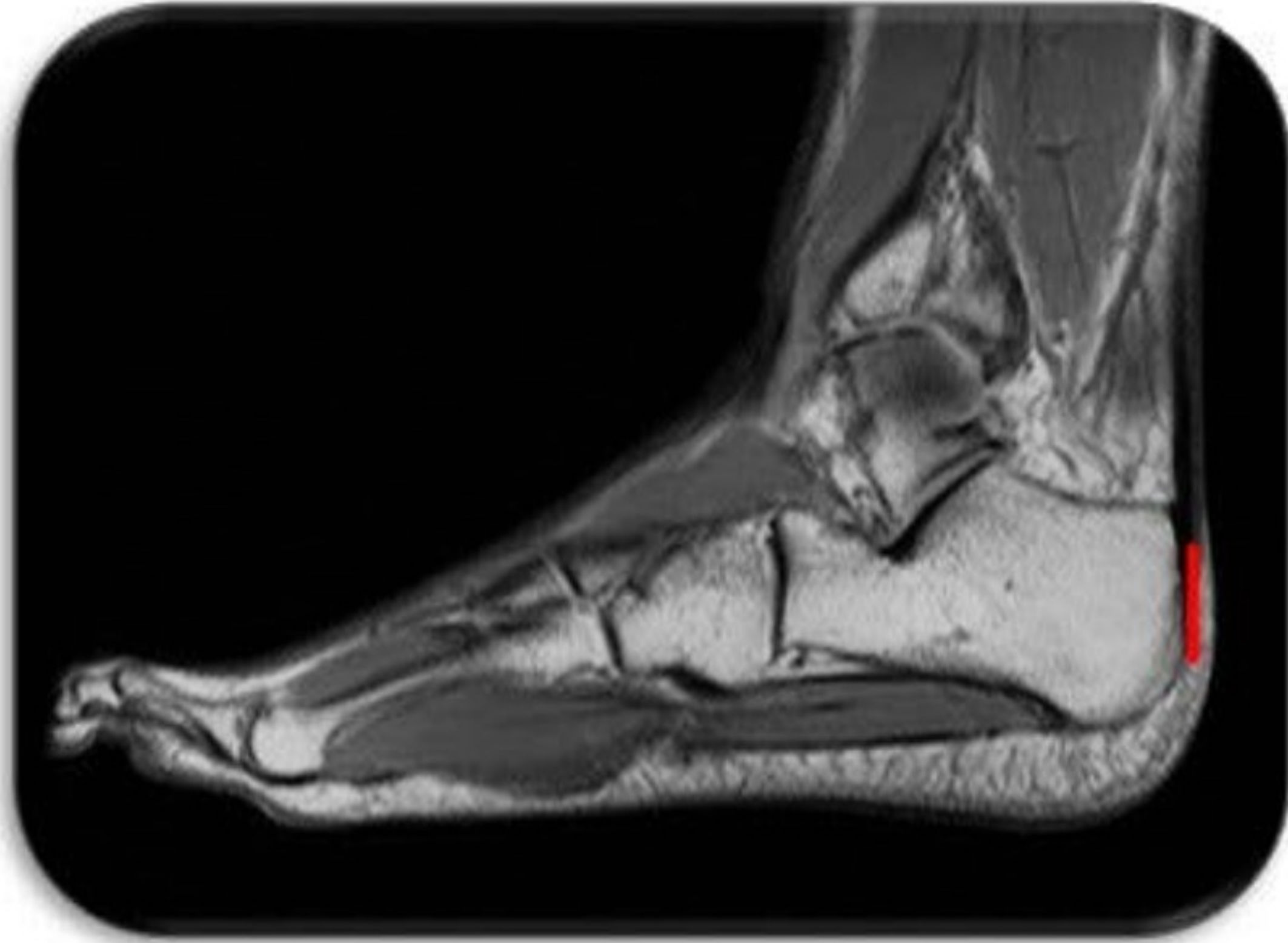De vochtigheid van een wond kun je bepalen aan de hand van:



Vervolg (1 maand later)

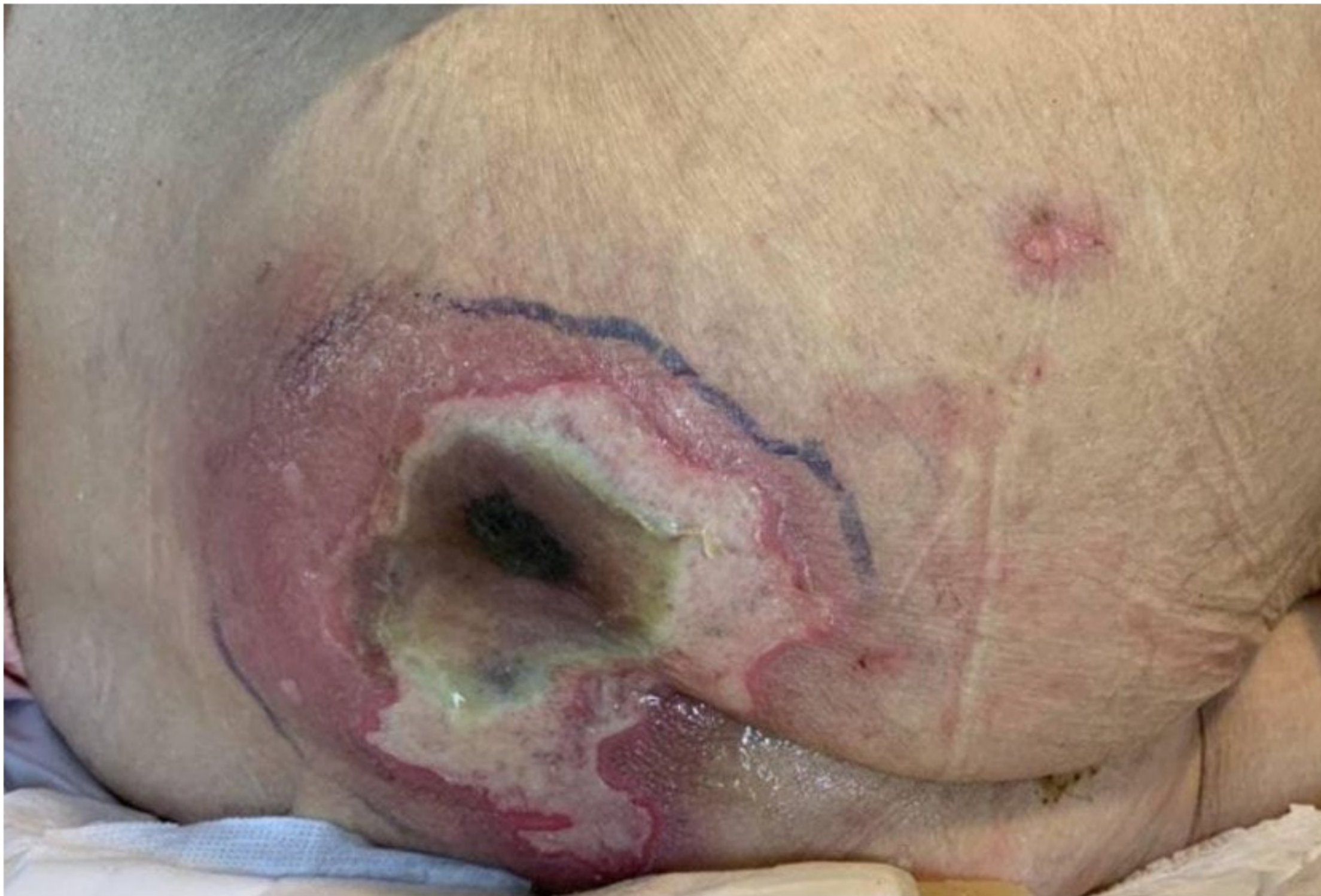- Toename van avitaal weefsel
- Drukontlasting
- Wondbeleid aangepast
- 5 maanden later wond volledig genezen





Calcaneum

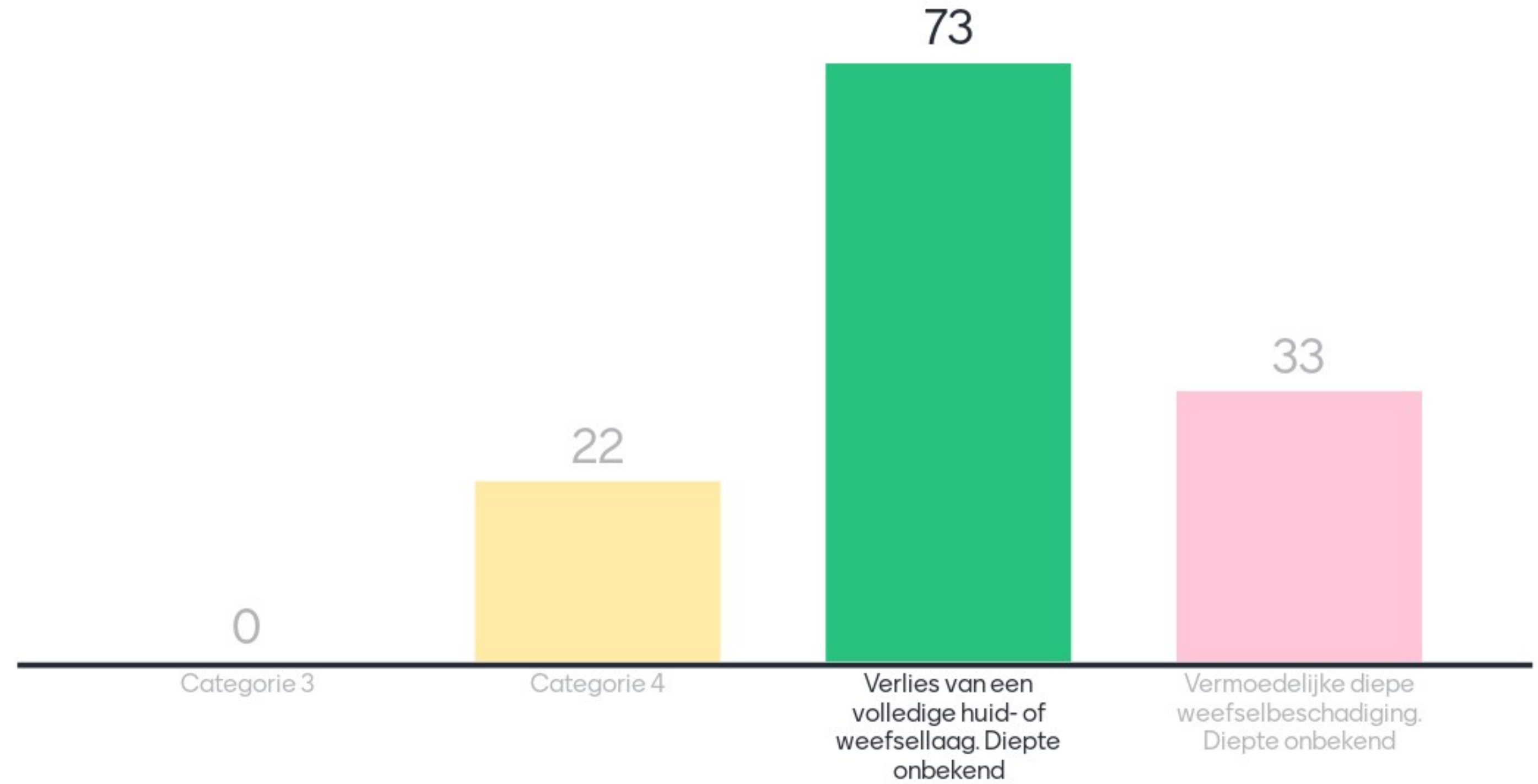
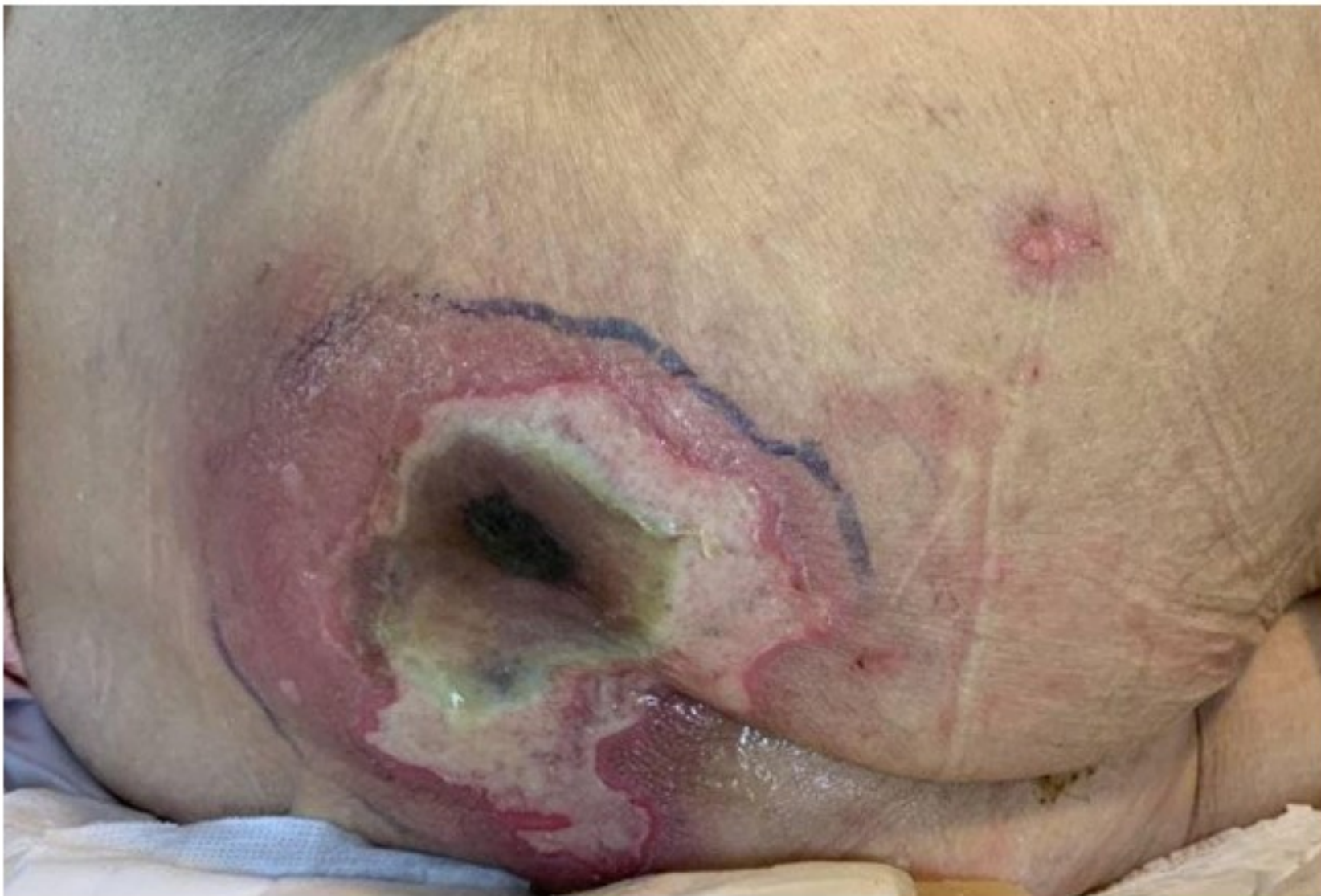- Grootste bot van de voet
- Plantair 18mm dik weefsel
- Hiel 0,64mm dik weefsel

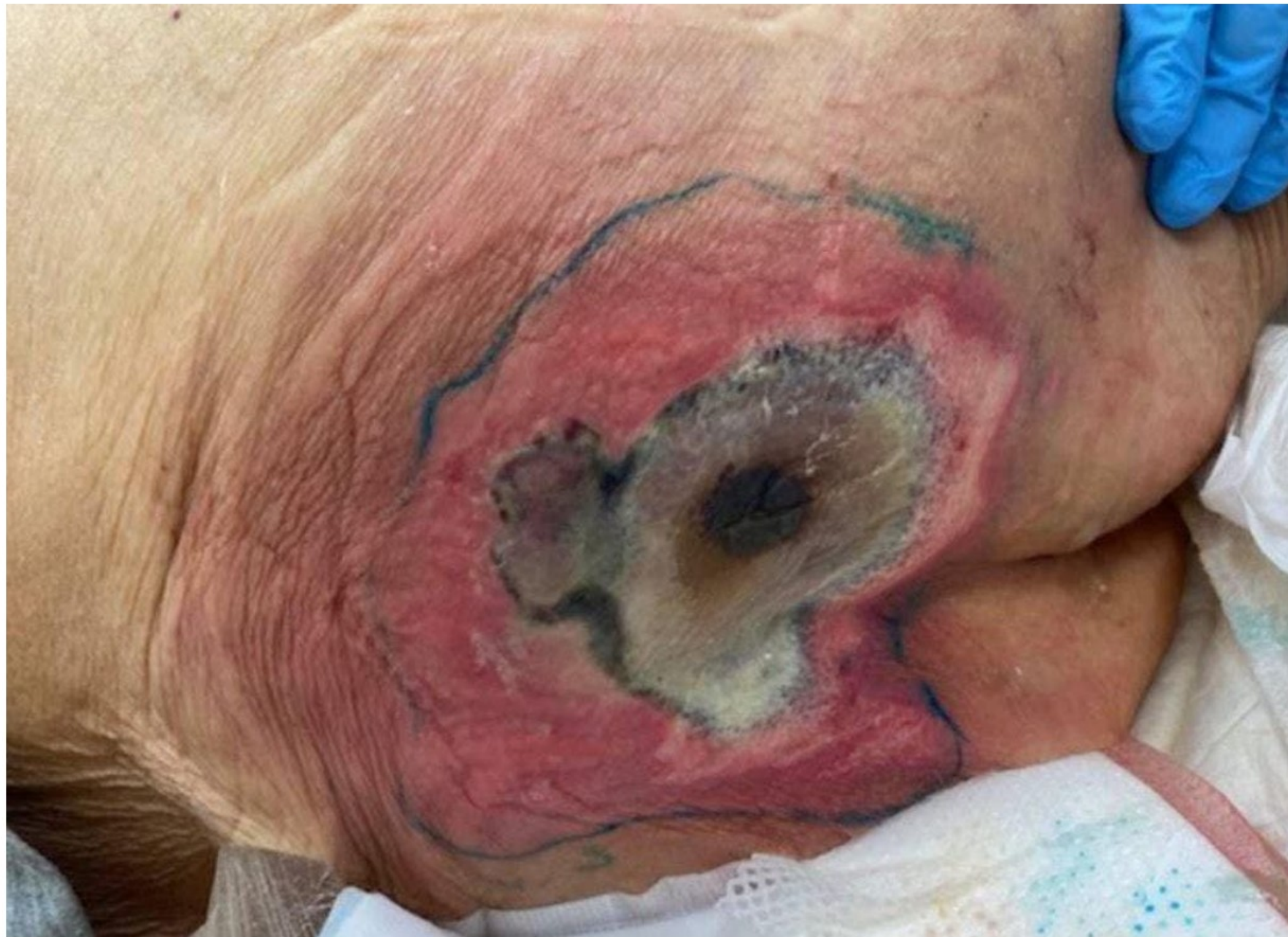

Casus 2

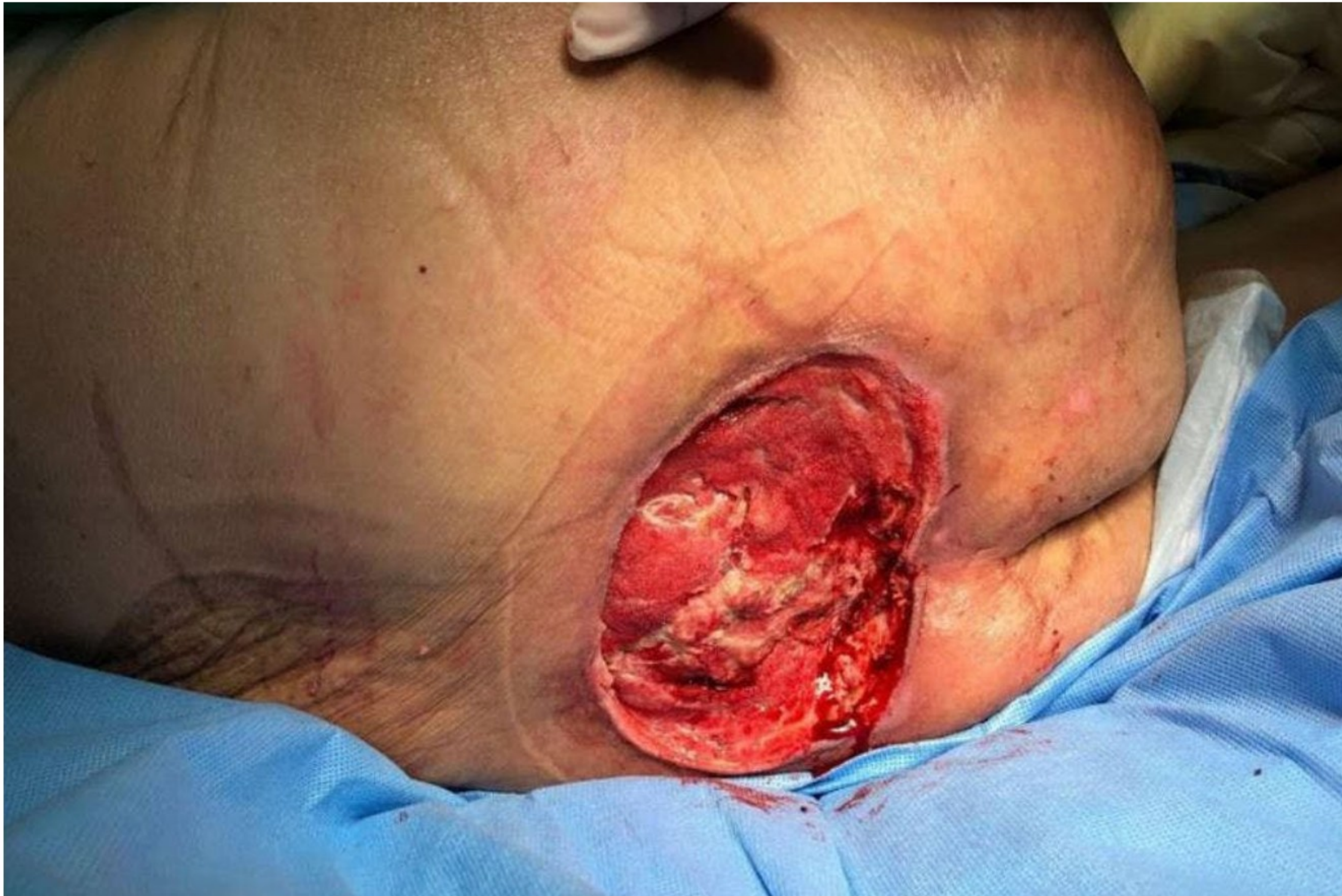- 72 jarige vrouw
- COPD II, NAH na TS poging
- bekkenfractuur (conservatief) waarna opname verpleeghuis
- Rookt

Welk categorie decubitus is dit?



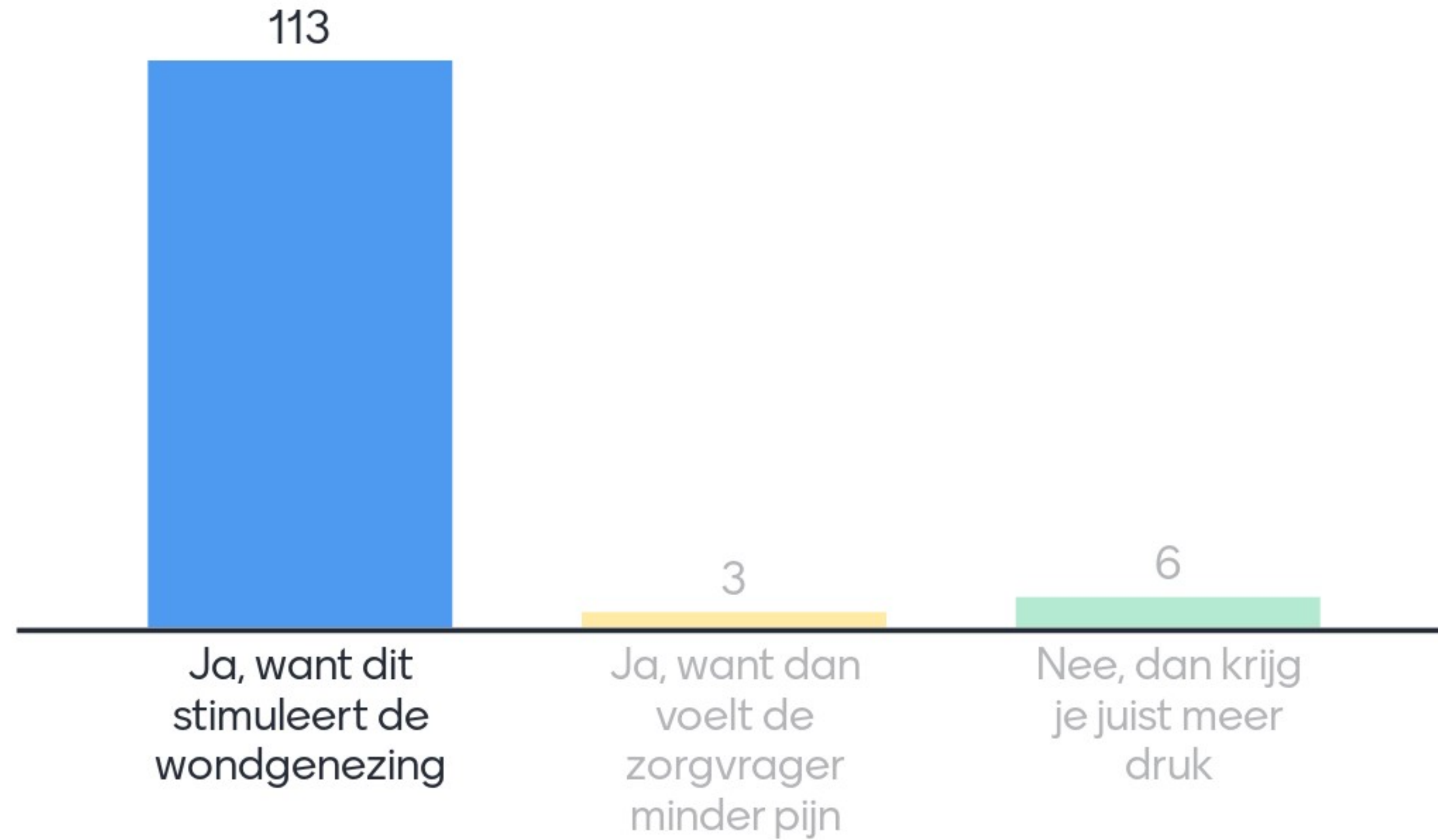


Presentatie op SEH



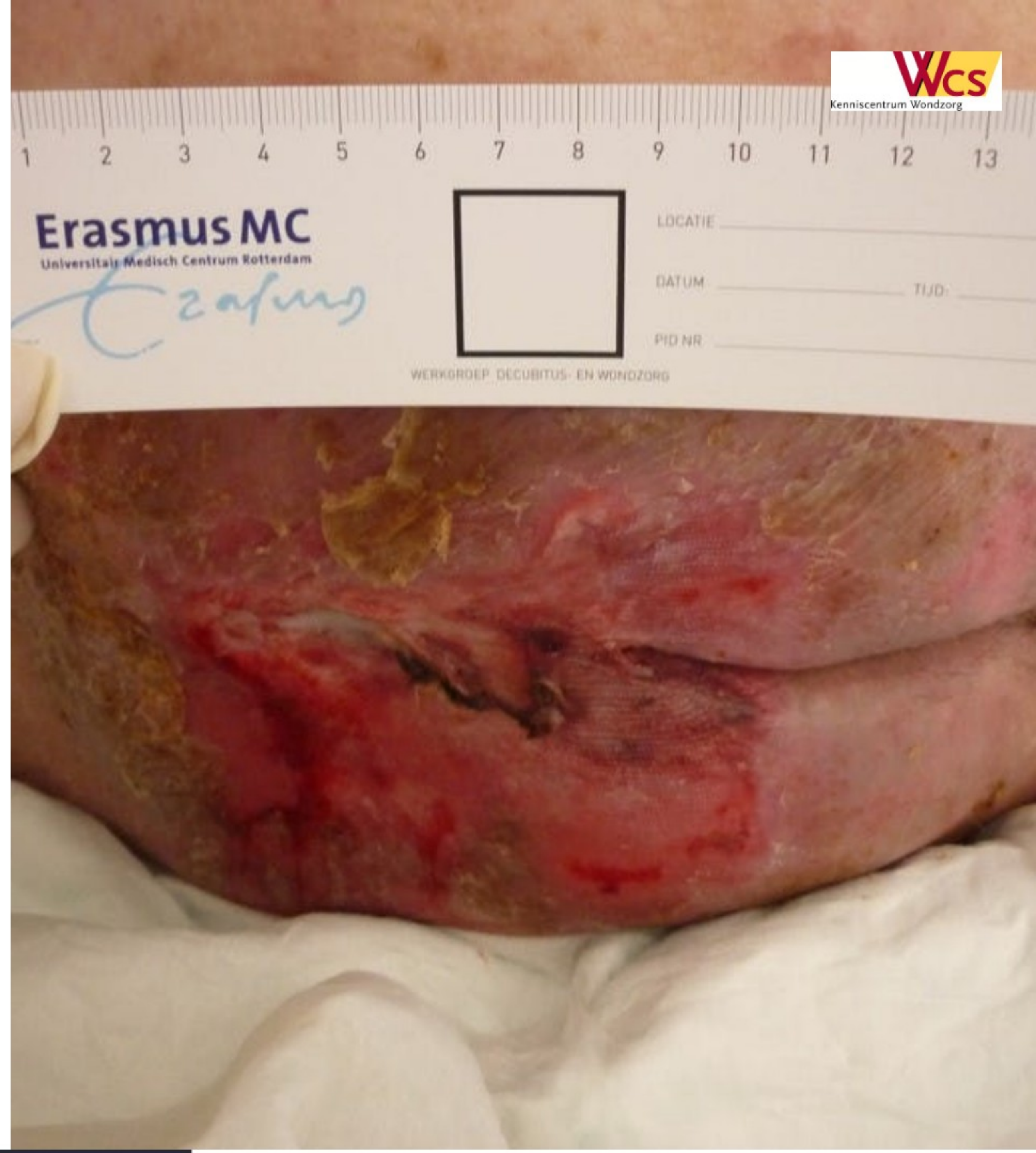Na debridement op OK

Het ingezette wondverband moet de wondbodem raken?

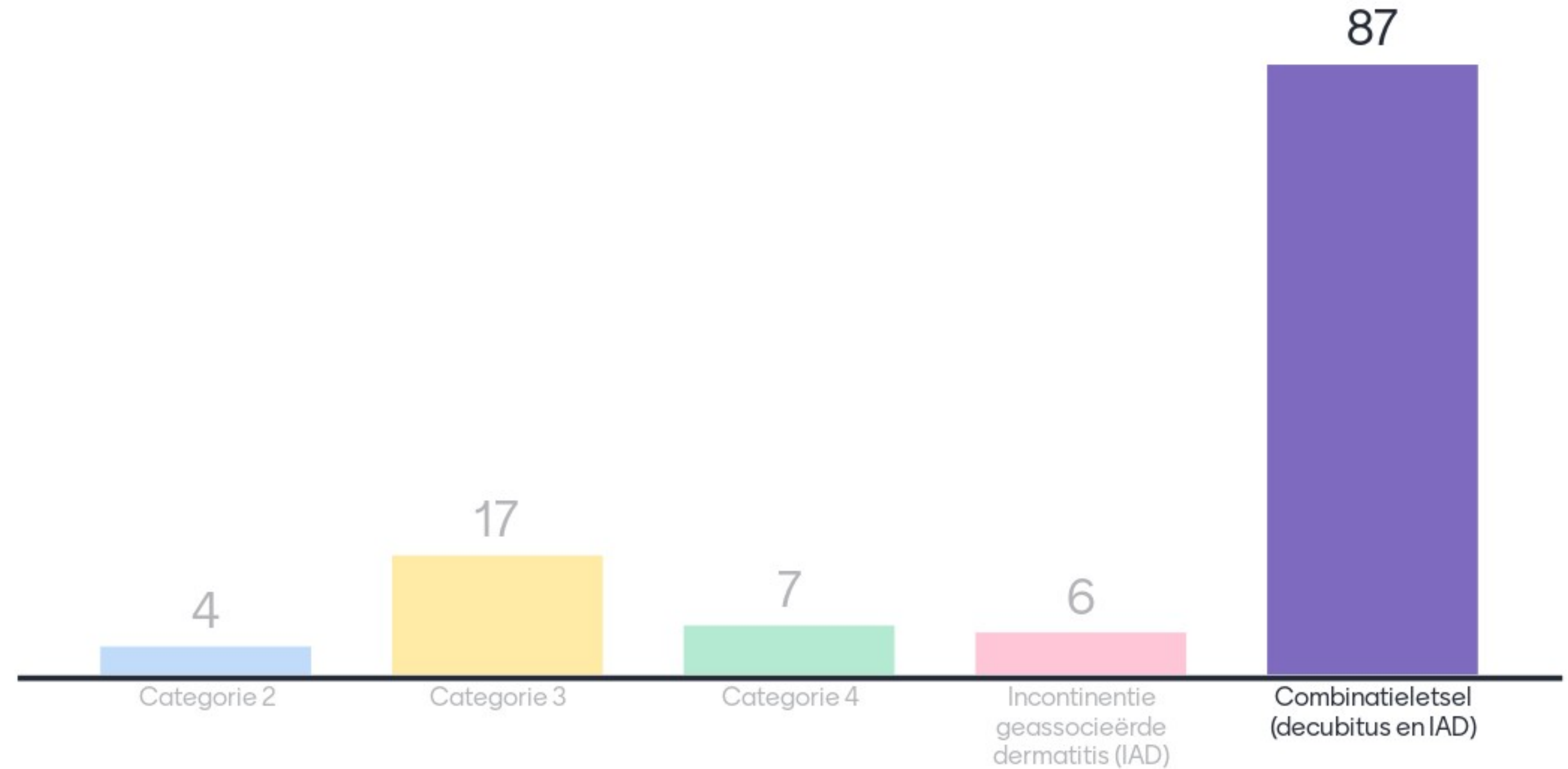
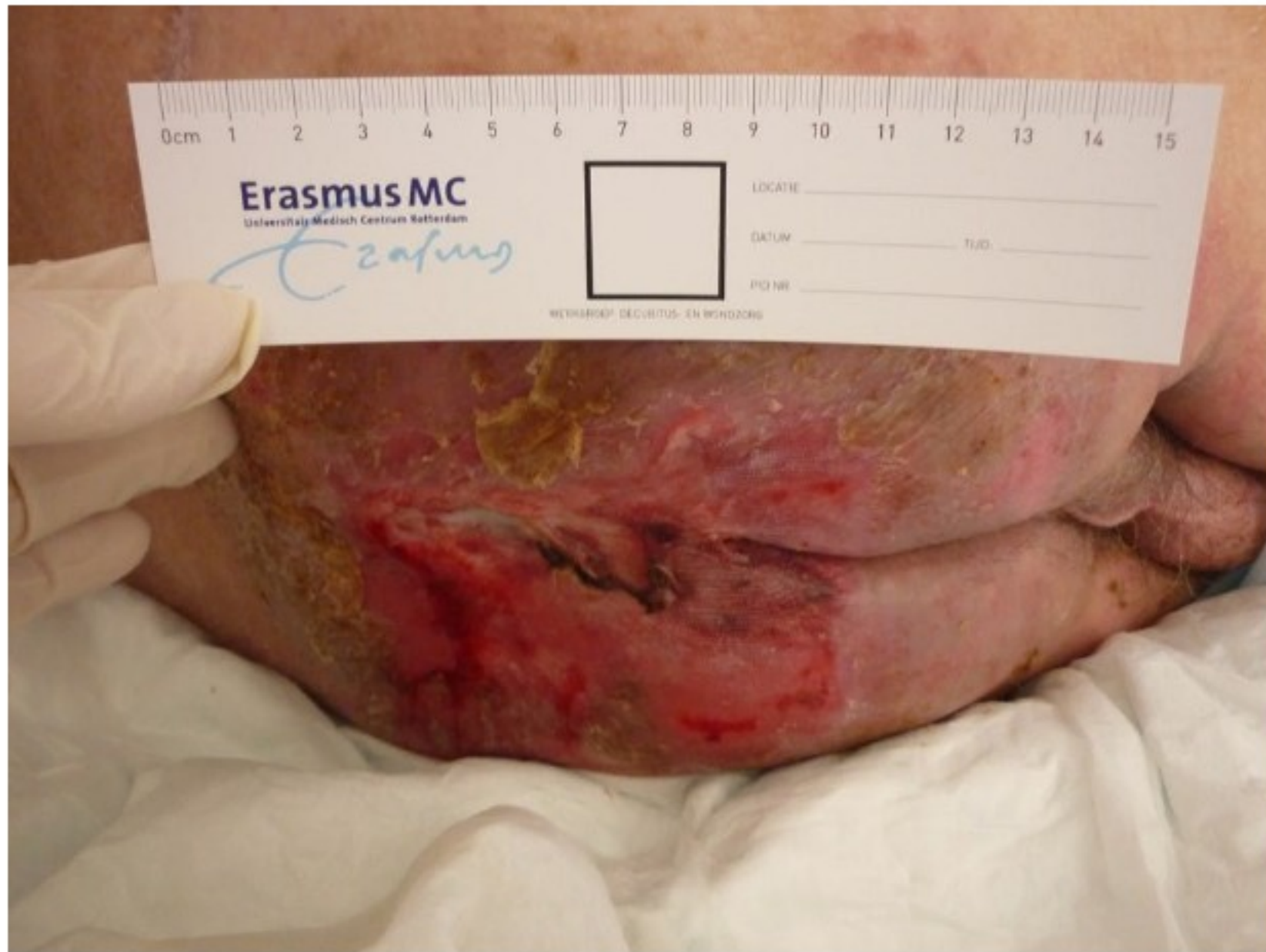

Casus 3

- 68 jarige vrouw met mammcarcinoom
- Opname in ziekenhuis
- Chemotherapie
- Erg verzwakt



Welk categorie decubitus is dt?



IAD = INCONTINENCE ASSOCIATED DERMATITIS

Waarom onderscheid decubitus en IAD?

- Juiste preventieve maatregelen
- Juiste (wond)behandeling



	Decubitus	Incontinentie dermatitis
Oorzaak	Druk- en schuifkrachten	Vocht
Locatie	Ter hoogte van botuitsteeksels	Meestal niet op botuitsteeksels maar in huidplooien, bilnaad, perianaal, e.d.
Vorm	Bepert tot één plek, circulaire/regelmatige wonden	Diffuse en verschillende oppervlakkige plekken, kopieletsel
Diepte	Van oppervlakkig tot diep	Oppervlakkig (gedeeltelijke dikte van de huid)
Necrose	Kan aanwezig zijn	Afwezig
Randen	Scherp afgelijnd	Diffuse, onregelmatige randen Niet scherp afgelijnd
Roodheid	Niet-wegdrukbaar roodheid Egaal	Wel- of niet-wegdrukbaar roodheid Niet egaal Roze of witte omgevende huid

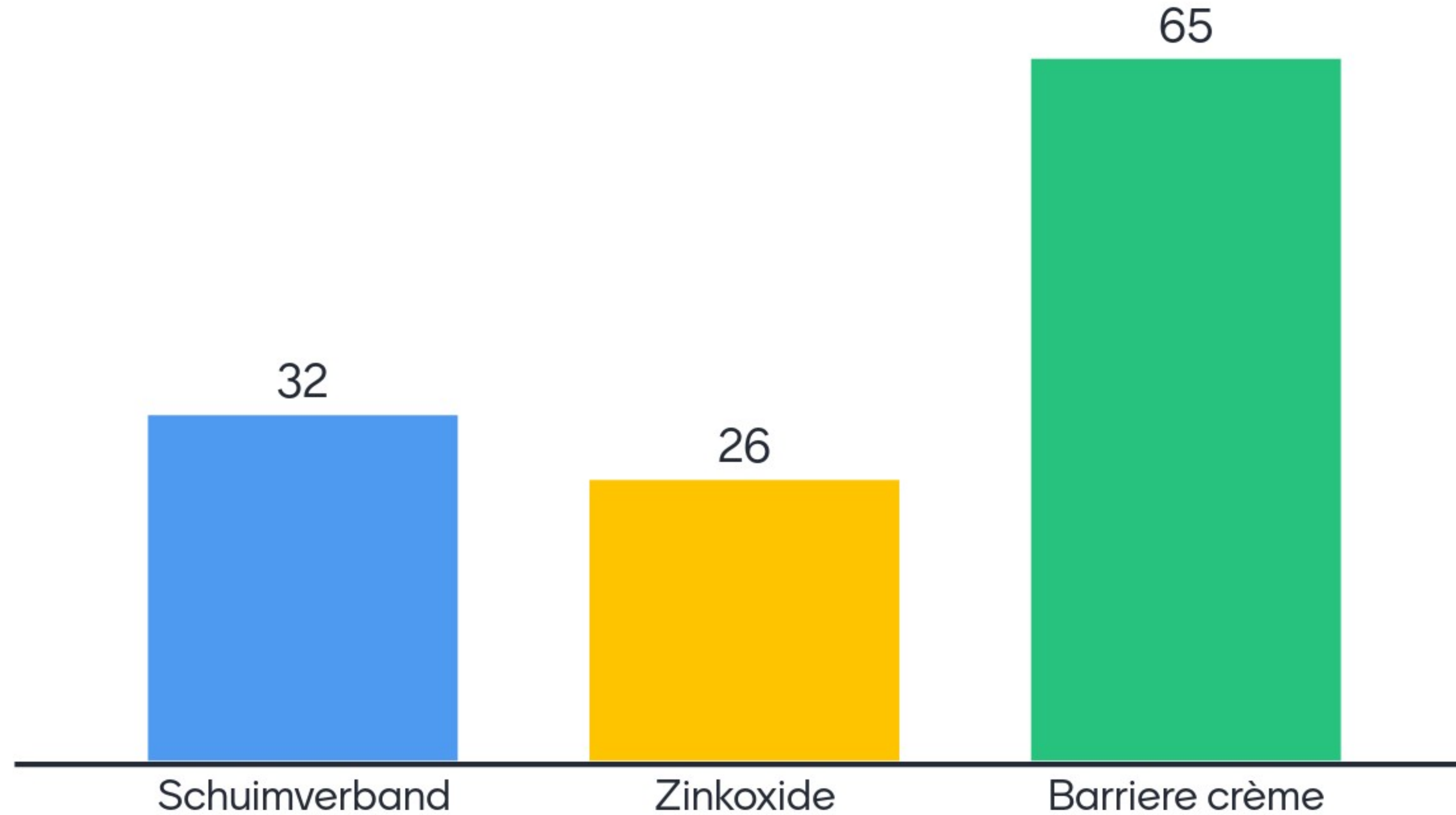
Vershil IAD en decubitus

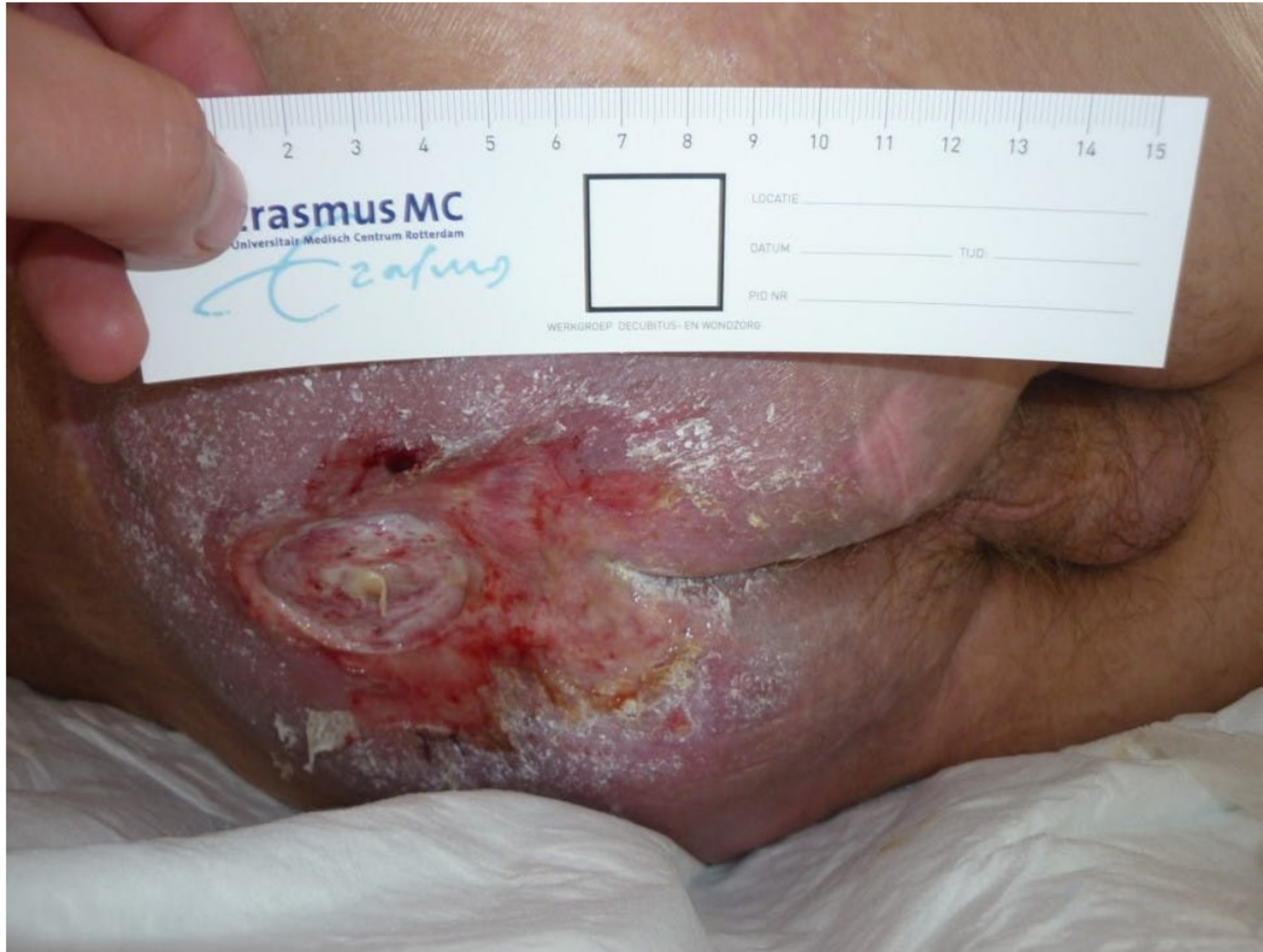

Behandeling

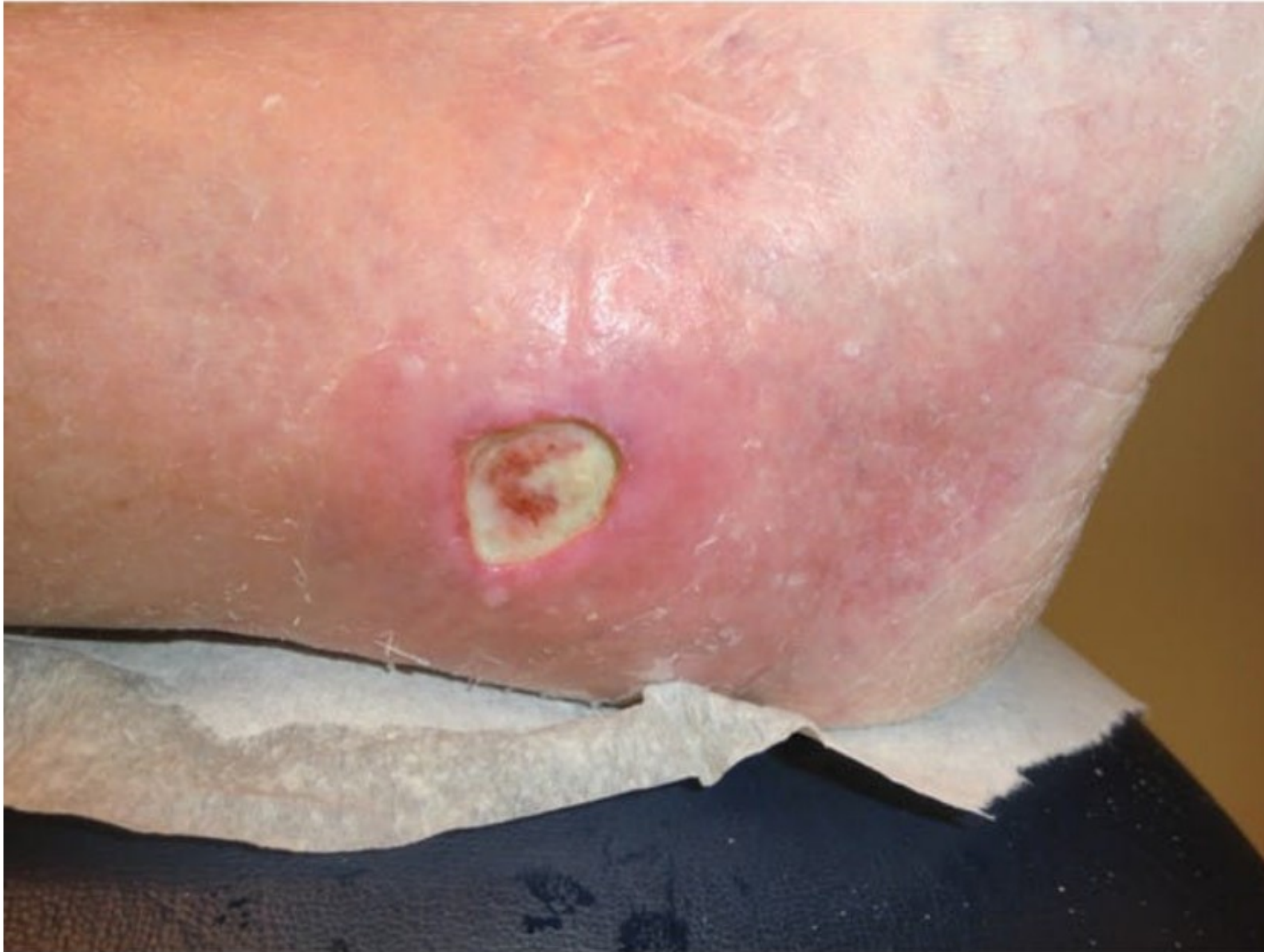- Incontinentie-management
- Drukontlasting
- Wond- en huidbehandeling
- Voorlichting / zelfmanagement

Hoe zou jij deze wond verzorgen?





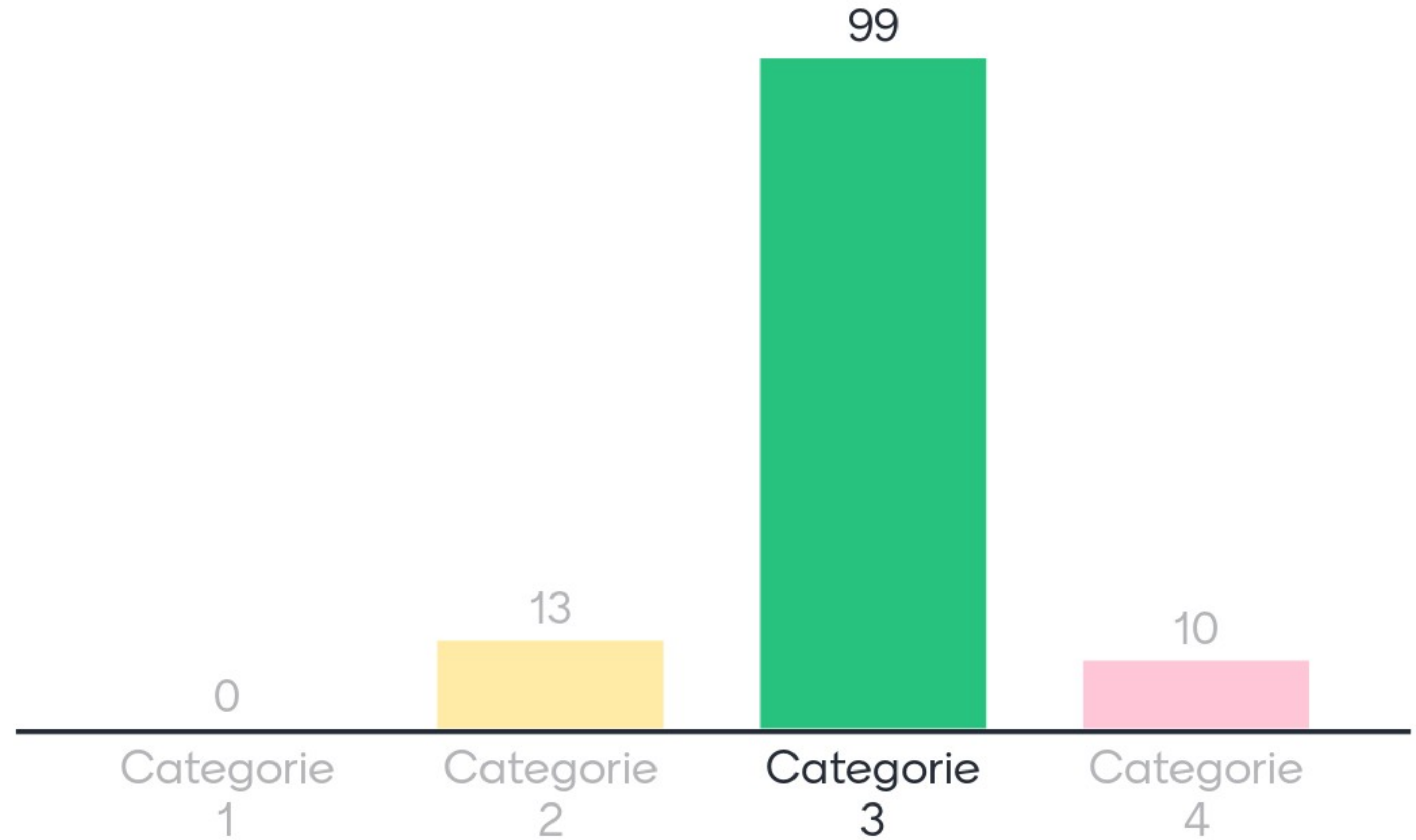
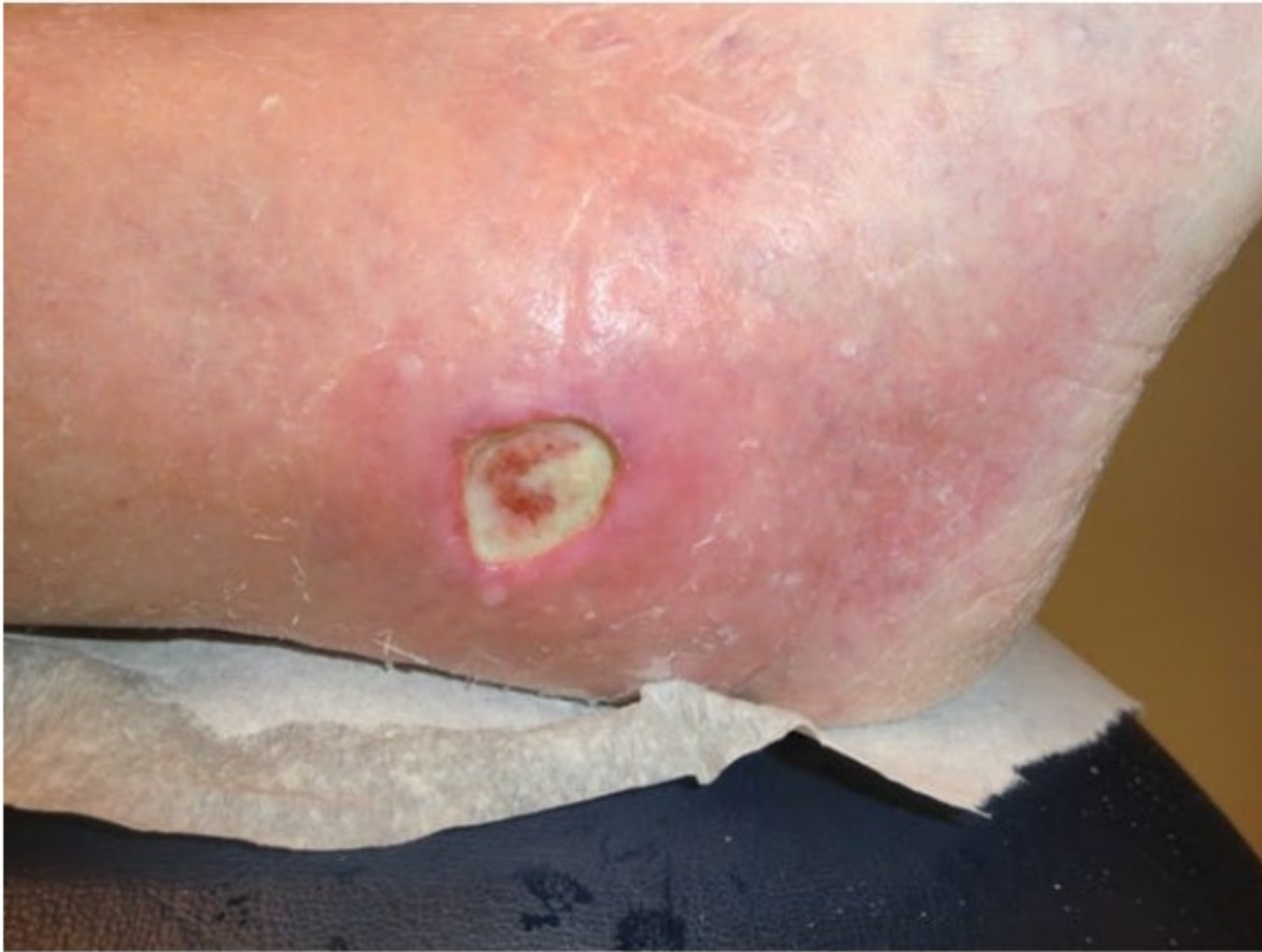5 dagen later



Casus 4

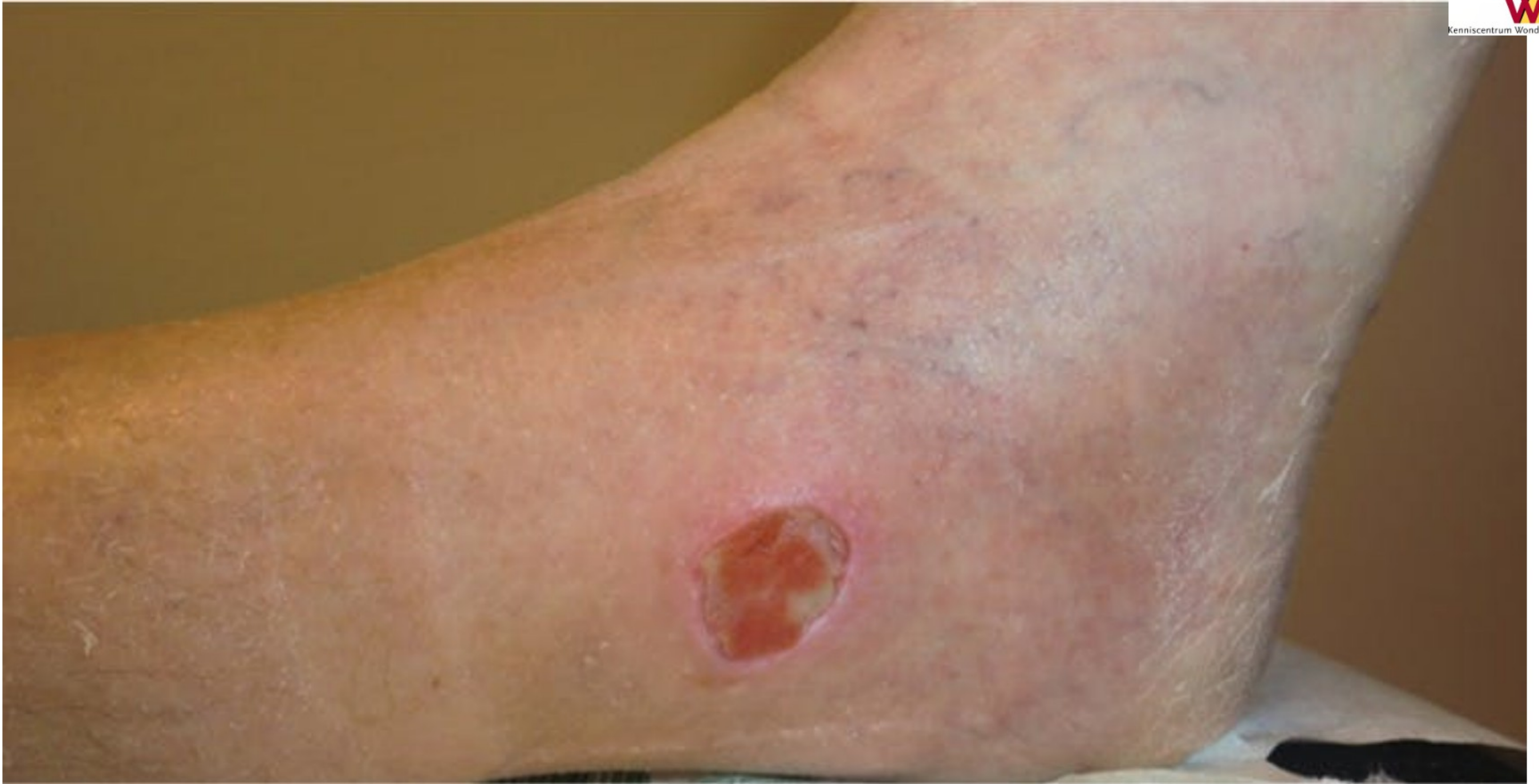- 78 jarige vrouw opgenomen in de GGZ
- Mobiel met rollator
- 8 weken bestaand ulcus

Welk categorie decubitus is dt?

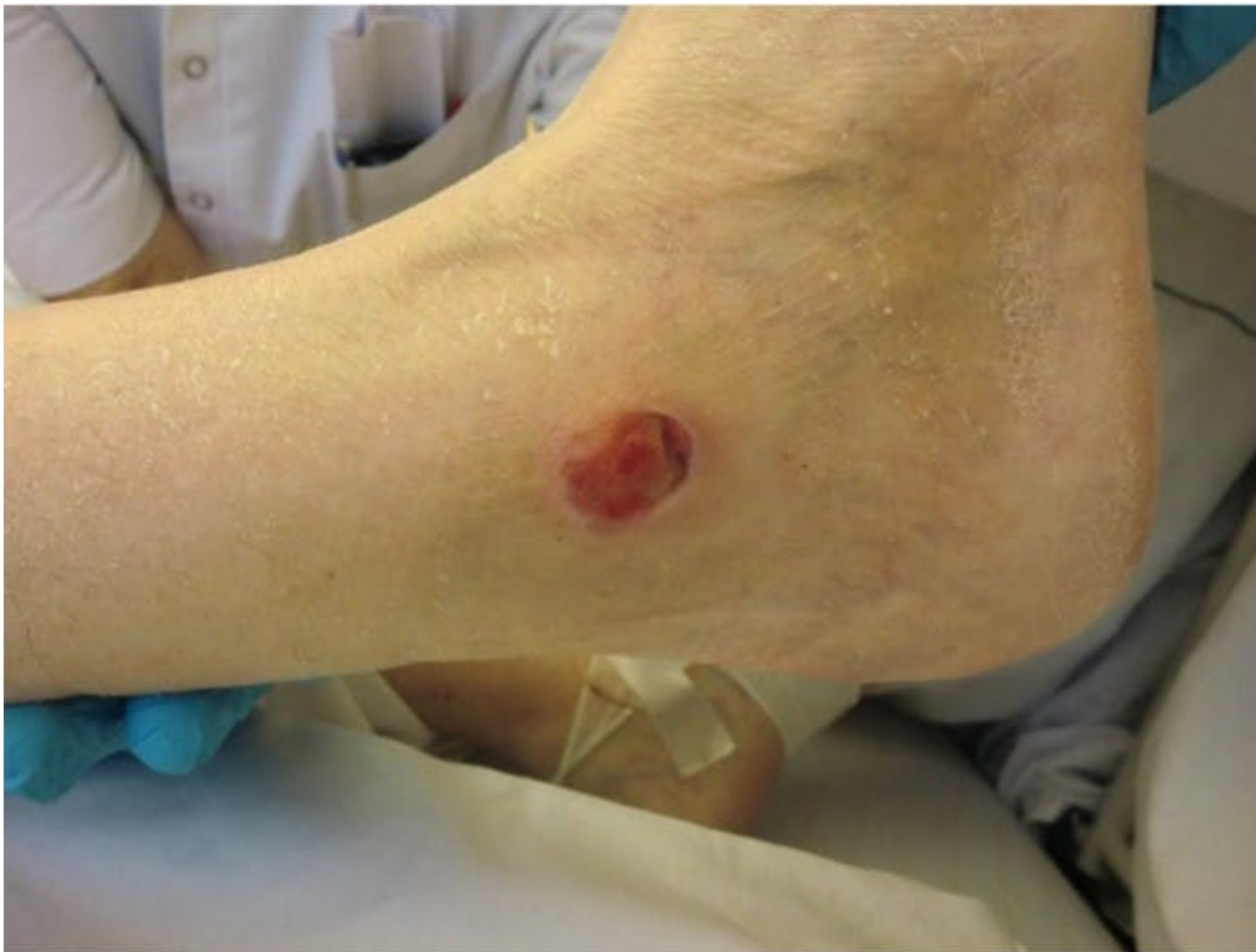

Behandeling

- Drukontlasting (vilt)
- Wondbehandeling
- Compressietherapie
- Voeding
- Voorlichting / zelfmanagement



4 weken later



Behandeling

- Wond oppervlakkig, zelfs hypergranulatie
- Wondbeleid aangepast
- Doorgaan drukontlastig
- 5 weken later genezen

Nog vragen?

chat